

Slaughterhouse Study on the Prevalence and Pathological Lesions Caused by *Dictyocaulus Viviparus* Infection in Cattle and Water Buffaloes

Keivan Jamshidi^{1*}, Afshin Zahedi², Alireza Seidavi³, Mohammadreza Poorghasemi³

1. Department of Veterinary Pathology, Faculty of Veterinary Medicine, Garmsar Branch, Islamic Azad University, Garmsar, Iran
2. Department of Veterinary Pathology, Faculty of Veterinary Medicine, Rasht Branch, Islamic Azad University, Rasht, Iran
3. Department of Animal Science, Faculty of Agriculture, Rasht Branch, Islamic Azad University, Rasht, Iran

doi [10.30699/ijmm.14.6.584](https://doi.org/10.30699/ijmm.14.6.584)



ABSTRACT

Background: *Dictyocaulus Viviparus* nematode is the cause of severe bronchitis in dairy animals which lead to significant economic losses in the industry of this type of livestock. The present study aimed to determine the incidence of *D. viviparus*, a highly endemic parasite in cattle and water buffaloes in Guilan province, Iran.

Materials & Methods: Stool samples from 212 cows and 189 buffaloes were tested using the Baermann technique. After slaughtering the animals, the lungs of all cows and buffaloes were isolated, sampled and carefully studied to determine *D. viviparus* in the lungs.

Results: In general, there was a significant difference in the prevalence of *D. viviparus* in the fecal samples of cows (22.64%) and buffaloes (26.32%). Macroscopic study revealed symptoms of severe pneumonia, nodular lesions, and hyperemia in lung tissues of 5 cows and 5 buffaloes. Microscopic (histopathological) studies showed lymphocytic bronchiolitis and multifocal eosinophilic with wide interalveolar walls in lungs infected with *D. viviparus*.

Conclusion: The prevalence of this parasite among cattle and buffaloes were 22.64% and 26.32%, respectively; but the difference between these two animal species was not significant. Overall, the prevalence of *D. viviparus* was higher among young animals in both species.

Keywords: Water Buffalo, Cattle, Nematode, *Dictyocaulus Viviparus*, Lung, Pathology

Received: 2020/04/25;

Accepted: 2020/08/26;

Published Online: 2020/09/26

Corresponding Information:

Keivan Jamshidi, Department of Veterinary Pathology, Faculty of Veterinary Medicine, Garmsar Branch, Islamic Azad University, Garmsar, Iran. Email: keivan_jamshidi@yahoo.com



Copyright © 2020, This is an original open-access article distributed under the terms of the Creative Commons Attribution-noncommercial 4.0 International License which permits copy and redistribution of the material just in noncommercial usages with proper citation.

Use your device to scan and read the article online



Jamshidi K, Zahedi A, Seidavi A, Poorghasemi M. Slaughterhouse Study on the Prevalence and Pathological Lesions Caused by *Dictyocaulus Viviparus* Infection in Cattle and Water Buffaloes. Iran J Med Microbiol. 2020; 14 (6): 584-595

Download citation: [BibTeX](#) | [RIS](#) | [EndNote](#) | [Medlars](#) | [ProCite](#) | [Reference Manager](#) | [RefWorks](#)

Send citation to:  [Mendeley](#)  [Zotero](#)  [RefWorks](#)

Introduction

Livestock breeding plays an important role in the economy of villages in Guilan province in Iran and it is known as the only source of income for the rural middle class people in this province. Despite the existing problems, livestock breeding in this province is increasingly high and plays a significant role in the national economy (1). The dairy industry always suffers from various diseases, and among them, parasitic diseases and infections are of special

importance since they impede the development of the dairy industry (2).

In the livestock industry, under some circumstances, such as low production for unknown reasons, high cost of treatment and workforce, and various parasitic diseases, the extermination of animals is inevitable (3). Control of various parasitic diseases is of the utmost importance in

reducing costs and production-related disorders. Different parasitic infectious agents are known to be the cause of respiratory diseases in the livestock population. However, *Dictyocaulus Viviparus* has been identified as a potentially growing and costly problem (4) and the cause of parasitic pneumonia (5, 6, 7). Lungworm (*D. viviparus*) is a relatively common parasite in tropical and subtropical regions and is the cause of economic losses to the livestock industry. This parasite causes severe lung diseases in cattle, commonly referred to as parasitic bronchitis, *D. viviparus*, or husk (8). Infected herds, depending on the degree of pasture contamination, usually show a high incidence of disease and mortality (9). Clinical signs in naturally infected animals include decreased appetite and growth, increased respiration and cough (10).

D. viviparus is known as a parasite that causes high mortality in cattle (11). Healthy animals become infected by eating contaminated forage. Chronic inflammatory changes in the animal's lungs include loss of ciliated epithelial cells, peribronchiolitis, eosinophilic bronchiolitis and atelectasis (12). In Iran, nematode infections in sheep and goats have been reported frequently (13, 14, 15). However, there is limited information on the natural occurrence of *D. viviparus* infection and its pathology in native cattle and buffaloes. Therefore, the present study was designed to identify the incidence and frequency of macroscopic lesions and histopathology of infection with *D. viviparus* in dairy cattle and buffaloes slaughtered in Rezvanshahr slaughterhouse in Iran.

Materials and Methods

In Rezvanshahr city, cattle and buffaloes are mainly kept in small groups (less than 10 heads) in rural areas. Dairy cattle are usually fed in a closed system using straw and concentrate, while younger animals graze on newly harvested farmland, around water canals and roadsides. Manual feeding and grazing of animals often take place throughout the year.

This research was conducted in 2018 and the inclusion criterion was the presence of cows and buffaloes infected with *D. viviparus* in the slaughterhouse. First, 189 male bulls and 212 male cows in Rezvanshahr slaughterhouse were examined

for the infection of *D. viviparus* parasite in the feces. Bulls (n=140) and cows (n = 95) were divided into 3 groups: less than 1 year old, 1-3 years old, and more than 3 years old. Similarly, all bulls (n=125) and cows (n=85) were classified into 3 age groups.

Stool Test

About 25 g of fresh feces were taken from the rectum of each animal before slaughter. The samples were stored at room temperature in the laboratory. Parasite eggs were identified using the Baermann technique and studied under a microscope (13).

Macroscopic and Histopathological Studies

After slaughter, all animals were studied one by one for the presence of lesions in the lungs. Finally, 5 lungs belonging to 5 buffaloes and 5 lungs belonging to 5 cows with symptoms of severe pneumonia, nodular lesions in the lung and hyperemia were identified and selected. The trachea, bronchi, and bronchioles of the animals were carefully dissected and examined for adult lungworms. Damaged lung tissue was treated with 10% stabilized neutral formalin buffer by conventional dewatering and immersion in paraffin. Then, tissue sections with a thickness of 4-5 microns were prepared and finally stained by hematoxylin and eosin (H&D) method and studied under a light microscope (16). Microscopic lesions were examined and scored using a method previously proposed by Jung *et al.* (2012) (17).

Data Analysis

The collected data in the present study were analyzed using Chi-square test method with about 95% confidence using SPSS software version 16 (SPSS Inc., Chicago, IL, USA).

Results

In the present study, the overall prevalence and infection of *D. viviparus* was recorded as 20.2%, while the prevalence of this parasite among buffaloes and cows were 26.32% and 22.64%, respectively. However, the difference between the two animal species was not significant. Overall, the prevalence of *D. viviparus* was higher among young animals in both species. The results are presented in detail in Table 1.

Table 1. Prevalence of *Dictyocaulus viviparus* infection in fecal samples of cows and buffaloes

		Number of cattle	Number of positive	Pct.		
Cow	212	Under 1 year	102	28	27.45	
		Between 1-2 years	48	8	16.66	22.64%
		Over 2 years	62	12	19.35	
Buffalo	189	Under 1 year	91	23	25.27	
		Between 1-2 years	42	3	7.14	26.32%
		Over 2 years	56	7	12.5	
Total	401	401	81	20.2		

Under macroscopic examination, the lungs of infected cows and buffaloes showed nodular appearance, hyperemia, pleural adhesion, and purulent exudate (Table 2). Adult cylindrical worms

were abundant within the upper posterior bronchi and within the terminal branches of the posterior bronchioles. The lungs were stiff and foamy exudates were visible in the bronchi.

Table 2. Periodicity of lung lesions due to *Dictyocaulus Viviparus* in cows and buffaloes

Lesions	Buffalo		Cow	
	Number	Pct.	Number	Pct.
Macroscopic				
Hyperemia	3	60	2	66.6
Foam in the trachea	1	20	0	0
Stiffness of lung	2	40	1	33.33
Nodular	4	80	3	100
Pleural adhesion	0	0	1	33.33
Pleural exudation	1	20	1	33.33
Parasites in the bronchioles	2	40	0	0
Histopathological				
Stages of parasitic growth and development (eggs / larval stage L1, adult)	4	80	2	33.33
Accumulation of mononuclear cells	5	100	3	0
hyperemia	3	60	2	66.66
Peribronchial fibrosis	4	80	0	0
Alveolitis	4	80	0	0
Peribronchiolar cuffing	3	60	1	33.33

Histopathological studies showed an abundance of exudates within the bronchioles, which mainly contained eosinophils, lymphocytes, macrophages, and giant cells. Degenerative and necrotic changes were observed in the epithelium of bronchioles. Some histopathological

sections showed catarrhal bronchiolitis and atelectatic changes along with alveolitis granulomatosis and specific eosinophilic. Hyperplasia of goblet cells and lymphoid tissue around the bronchioles were also observed (Figures 1, 2, 3, and 4).

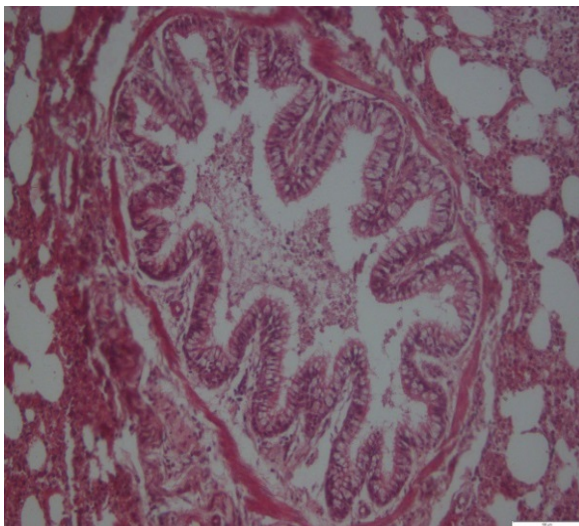


Figure 1. Cow lung. Bronchioles. Hyperplasia of goblet cells and epithelial cells with exudate containing inflammatory cells. H&E coloring. Magnification 4.

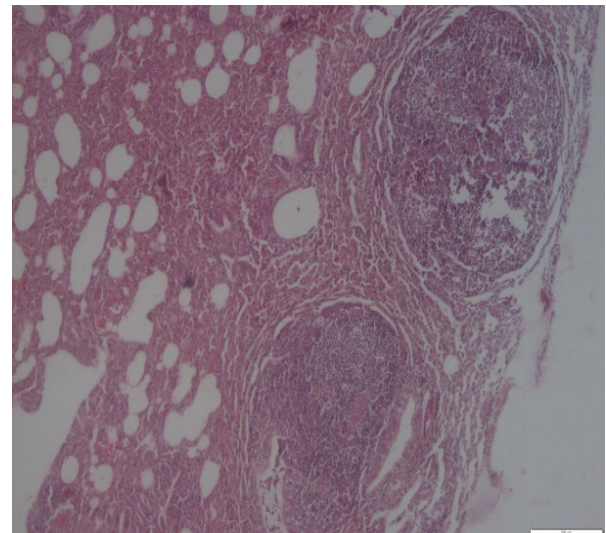


Figure 2. Buffalo lung. Granulomatous alveolitis and atelectatic changes. H&E coloring. Magnification 4.

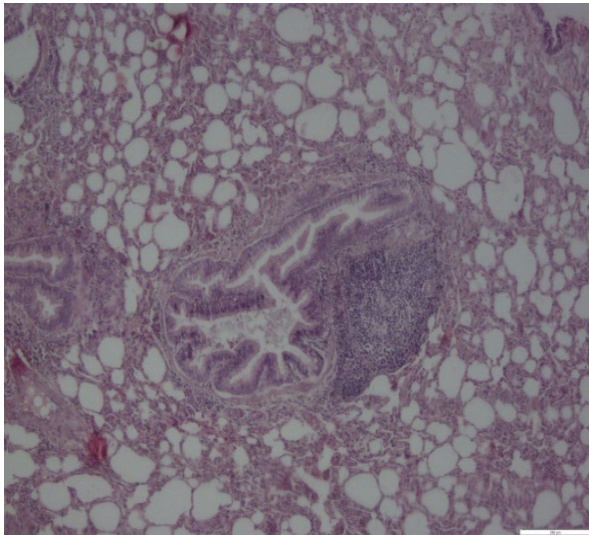


Figure 3. Buffalo lung. Bronchioles. Hyperplasia of goblet cell and lymphoid tissue around the bronchioles. H&E coloring. Magnification 4.

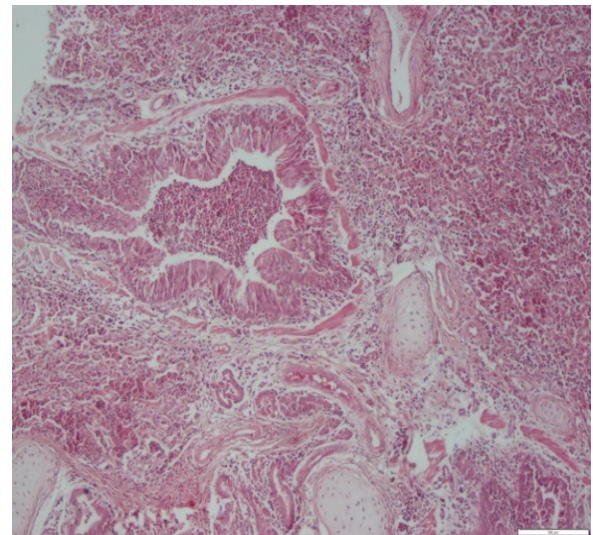


Figure 4. Cow lung. Bronchus. Exudates of inflammatory and neutrophil-rich cells within the bronchial canal and alveoli. H&E coloring. Magnification 4

Egg clusters, freshly hatched larvae were observed in the alveoli, and rupture of the inter-alveolar wall in the lungs of cattle and buffaloes. The inter-alveolar

walls were thickened due to inflammatory cell infiltration, mild fibroplasia, and proliferation of type II pneumonocytes (Figures 5 and 6).

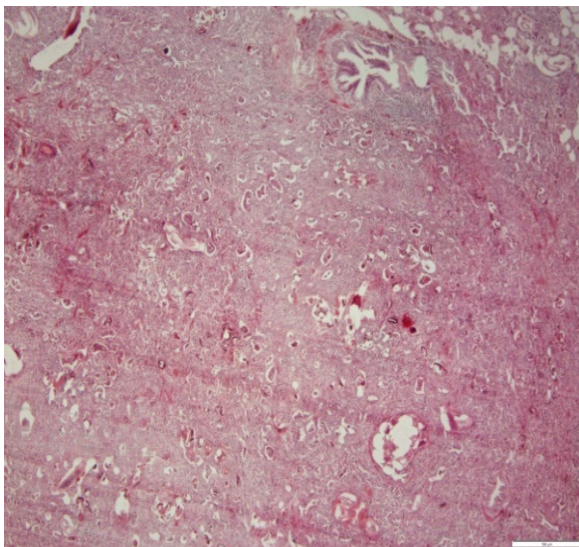


Figure 5. Cow lung. Note the presence of larval and egg section of the parasite in the respiratory tract, cellular exudate within the ducts and alveoli, and thickening of the wall between the alveoli. H&E coloring. Magnification 4.

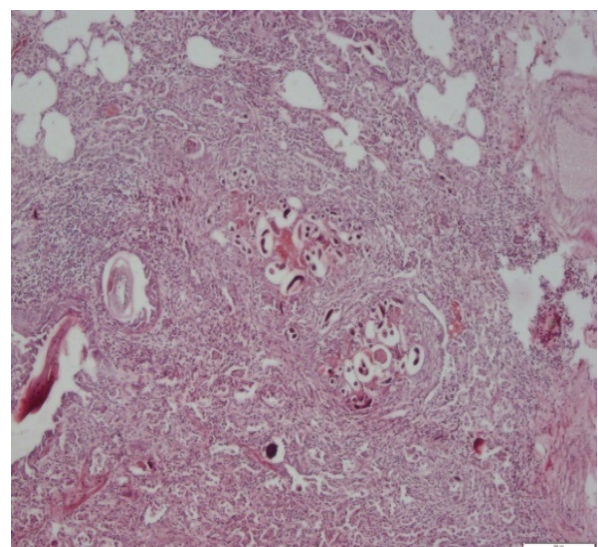


Figure 6. Buffalo lung. Note the presence of larval and egg sections of the parasite in the respiratory tract, cellular exudate within the ducts and alveoli, and thickening of the wall between the alveoli. H&E coloring. Magnification 4.

Discussion

Previously, the prevalence and infection (34-8%) with *D. viviparus* parasite in various dairy herds and sheep in different climatic regions of different countries had been reported (18, 19, 20). Heavy rains during hot and humid seasons are suitable for the survival of infectious nematode larvae in green forage pastures that support the growth and development of these nematodes and the greater chance of being eaten by cattle and buffaloes.

Although infection with *D. viviparus* has been reported from tropical and sub-tropical countries such as Brazil (21), India (22), Malaysia (23), and Turkey (10), countries with a temperate climate, such as Ireland (24), Germany (25), the Netherlands (4), and Sweden (26) are not free of this parasite. Lungworm infection has also been reported among wildlife animals such as roe deer and cervids (27, 28).

In the present study, the prevalence of *D. viviparus* infection in young animals was insignificantly higher

($P>0.210$) (Table 1). The reason can be explained by the fact that older animals have grown immunity to the disease and do not repel nematode larvae (29, 30).

Different developmental stages of the parasite, including newly hatched larvae of *D. viviparus*, have also been reported in ruminants (31). In the present study, chronic inflammatory cells and increased connective tissue proliferation were observed in infected lungs. Loss of bronchial ciliated epithelial cells was observed along with inflammatory cells infiltration and formation of lymphoid follicles around the bronchioles. These pulmonary changes may be due to the proliferation of immunological cells in response to the proliferation of *D. viviparus* eggs and the migration of adult larvae into lung tissue (10).

Ploeger *et al.* (2002) reported that *D. viviparus*, the main etiologic cause of parasitic bronchitis in animals, is first swallowed as a larva and then penetrates the intestinal wall and then passes through the lymph nodes and migrates through the bloodstream to the lungs and becomes an adult worm (4). In the lungs, pathological changes occur due to the invasion and activation of eosinophils and mast cells, which lead to narrowing of the airways and cause edema, emphysema, and alveolar collapse (4). Similar changes have been reported in the lungs due to *D. viviparus* infection in cattle (25), sheep and goats (12), foal (32), deer calves (32), and Rocky Mountain elk (32).

Conclusion

There was no comprehensive study to determine the prevalence of *D. viviparus* infection in Iran's climate. The findings of the present study include useful information about the prevalence of *D. viviparus* nematode infection and its pathological findings in cattle and buffaloes. Therefore, more epidemiological and molecular studies are needed to identify the characteristics of this parasite in Iran.

Acknowledgment

The authors of this study would like to thank the experts of Rezvanshahr slaughterhouse and the head of the Microbiology Laboratory of the Islamic Azad University, Rasht Branch, who helped us in performing this research.

Ethical considerations

Ethical issues (Including plagiarism, informed consent, misconduct, data fabrication and/or falsification, double publication and/or submission, redundancy, etc.) have been completely observed by the authors.

Funding and support

This research resulted from an independent research without receiving any financial support.

Conflict of Interest

Authors declared no conflict of interests.



مطالعه کشتارگاهی میزان شیوع و ضایعات پاتولوژیک ناشی از آلودگی به *Dictyocaulus viviparus* در گاو و گاو میش

کیوان جمشیدی^{۱*}، افشین زاهدی^۲، علیرضا صیداوی^۳ محمدرضا پورقاسمی^۳

۱. بخش پاتولوژی دامپزشکی، دانشکده دامپزشکی، دانشگاه آزاد اسلامی، واحد گرمسار، گرمسار، ایران
۲. بخش پاتولوژی دامپزشکی، دانشکده دامپزشکی، دانشگاه آزاد اسلامی، واحد رشت، رشت، ایران
۳. بخش علوم دامی، دانشکده کشاورزی، دانشگاه آزاد اسلامی، واحد رشت، رشت، ایران

چکیده

اطلاعات مقاله

زمینه و اهداف: نماتود *Dictyocaulus viviparus* عامل برونشیت شدید در حیوانات شیری بوده و به‌عنوان مسئول بروز ضررهای اقتصادی قابل توجه در این نوع دام شناخته شده است. مطالعه حاضر به‌منظور تعیین میزان وقوع آلودگی به کرم ریوی گاوها (*D. viviparus*)، انگل شدیداً آندمیک، در گاو و گاو میش در استان گیلان به اجرا در آمده است.

مواد و روش کار: نمونه مدفوع متعلق به ۲۱۲ رأس گاو و ۱۸۹ رأس گاو میش با استفاده از تکنیک Baermann مورد آزمایش قرار گرفت. پس از کشتار دام‌ها در کشتارگاه، ریه متعلق به تمام گاوها و گاو میش‌ها جدا، نمونه برداری و به‌منظور مشاهده حضور انگل *D. viviparus* در ریه به دقت مورد مطالعه قرار گرفتند.

یافته‌ها: به‌طور کلی تفاوت غیر معنی‌داری در میزان شیوع آلودگی به انگل *D. viviparus* در نمونه‌های مدفوع گاوها (۲۲/۶۴٪) و گاو میش‌ها (۲۶/۳۲٪) مشاهده شد. در مطالعه ماکروسکوپی، در بافت‌های ریوی آسیب دیده و بیمار متعلق به ۵ رأس گاو و ۵ رأس گاو میش، علائم پنومونی شدید، ضایعات ندولار و پرخونی مشاهده شد. در مطالعات میکروسکوپی (هیستوپاتولوژیک) برونشولیت لنفوسیتیک و ائوزینوفیلیک چند کانونی به‌همراه دیواره‌های عریض بین آلوئولی در ریه‌های آلوده به *D. viviparus* مشاهده شد.

نتیجه‌گیری: میزان شیوع و آلودگی به این انگل در بین گاو و گاو میش به ترتیب ۲۲/۶۴٪ و ۲۶/۳۲٪ بود اما تفاوت بین این دو گونه دامی معنی دار نبود. در مجموع میزان شیوع دیکتیوکائولوزیس در بین حیوانات جوان در هر دو گونه دامی بیشتر بود.

کلید واژه‌ها: گاو، نماتود، دیکتیوکائولوس ویوی پاروس، ریه، پاتولوژی

کپی‌رایت © مجله میکروبیولوژی پزشکی ایران: دسترسی آزاد؛ کپی برداری، توزیع و نشر برای استفاده غیرتجاری با ذکر منبع آزاد است.

تاریخچه مقاله

دریافت: ۱۳۹۹/۰۲/۰۶

پذیرش: ۱۳۹۹/۰۶/۰۵

انتشار آنلاین: ۱۳۹۹/۰۷/۰۶

موضوع:

ویروس شناسی پزشکی

نویسنده مسئول:

کیوان جمشیدی، بخش پاتوبیولوژی دامپزشکی، دانشکده دامپزشکی، دانشگاه آزاد اسلامی، واحد گرمسار، گرمسار، ایران
ایمیل:

keivan_jamshidi@yahoo.com

مقدمه

پرورش دام نقش مهمی در اقتصاد روستایی استان گیلان داشته و به‌عنوان منبع خالص درآمد طبقات متوسط روستایی در این استان شناخته شده است. علی‌رغم مشکلات موجود، نگهداری و پرورش دام در این استان رشد فزاینده‌ای داشته و نقش قابل توجهی را در اقتصاد ملی به خود اختصاص داده است (۱). صنعت شیر همواره از بیماری‌های مختلفی رنج می‌برد و در این میان بیماری‌ها و آلودگی‌های انگلی، از آنجایی که مانع مهمی در مسیر پیشرفت صنعت شیر بوده و هستند، حائز اهمیت ویژه است (۲). در صنعت پرورش دام، در برخی شرایط پیچیده مانند کاهش تولید شیر بدلیل نامشخص، افزایش هزینه‌های درمان در هر بیماری، افزایش هزینه کارگری، و بیماری‌های انگلی متفاوت، حذف حیوانات امری اجتناب‌ناپذیر خواهد بود (۳). کنترل بیماری‌های انگلی متنوع حائز بالاترین اهمیت در کاهش هزینه‌ها و اختلالات تولید است. عوامل عفونی انگلی متفاوتی به‌عنوان مسئول بیماری‌های تنفسی در جمعیت دامی شناخته شده‌اند. باین‌حال، دیکتیوکولوزیس به‌عنوان مسئله بالقوه فزاینده و پرهزینه (۴) و عامل پنومونی کرمی شناخته شده است (۵، ۶، ۷). کرم ریوی (*Dictyocaulus viviparus*) انگل نسبتاً شایع در مناطق گرمسیری و نیمه گرمسیری بوده و عامل ضرر و زیان اقتصادی وارد بر صنعت پرورش دام است. این انگل بیماری ریوی شدیدی را در گاو به‌وجود می‌آورد که عموماً

پرورش دام نقش مهمی در اقتصاد روستایی استان گیلان داشته و به‌عنوان منبع خالص درآمد طبقات متوسط روستایی در این استان شناخته شده است. علی‌رغم مشکلات موجود، نگهداری و پرورش دام در این استان رشد فزاینده‌ای داشته و نقش قابل توجهی را در اقتصاد ملی به خود اختصاص داده است (۱). صنعت شیر همواره از بیماری‌های مختلفی رنج می‌برد و در این میان بیماری‌ها و آلودگی‌های انگلی، از آنجایی که مانع مهمی در مسیر پیشرفت صنعت شیر بوده و هستند، حائز اهمیت ویژه است (۲). در صنعت پرورش دام، در برخی شرایط پیچیده مانند کاهش تولید شیر بدلیل نامشخص، افزایش هزینه‌های درمان در هر بیماری، افزایش

آزمایش مدفوع

در حدود ۲۵ گرم مدفوع تازه از رکتوم هر حیوان پیش از ذبح اخذ شد. نمونه‌های اخذ شده پس از انتقال به آزمایشگاه در دمای اتاق نگهداری شدند. تخم انگل با استفاده از تکنیک Baermann شناسایی و زیر میکروسکوپ مورد مطالعه قرار گرفت (۱۳).

مطالعات ماکروسکوپی و هیستوپاتولوژی

پس از ذبح تمام حیوانات (گاومیش = ۱۸۹ رأس و گاو = ۲۱۲ رأس) یک به یک به منظور حضور ضایعه در ریه مورد مطالعه و بررسی قرار گرفتند. در نهایت ۵ ریه متعلق به ۵ رأس گاومیش و ۵ ریه متعلق به ۵ رأس گاو با علائم پنومونی شدید، ضایعات ندولار در سطح ریه و پرخونی شناسایی و انتخاب شدند. نای، برونش‌ها و برونشیول‌های حیوانات به منظور پیدا کردن کرم‌های ریوی بالغ به دقت شکافته و مورد بررسی و مطالعه قرار گرفتند. بافت ریه‌های آسیب دیده در فرمالین بافر خنثی ۱۰٪ تثبیت به روش متداول آب‌گیری و غوطه‌وری در پارافین تحت پروسه قرار گرفتند. سپس مقاطع بافتی به ضخامت ۴-۵ میکرون تهیه و در نهایت به روش هماتوکسیلین و اودزین رنگ‌آمیزی شده و زیر میکروسکوپ نوری مورد مطالعه قرار گرفتند (۱۶). ضایعات میکروسکوپی با استفاده از روشی که قبلاً توسط Jung و همکاران (۲۰۱۲) ارائه شده بود بررسی و اسکوربندی شدند (۱۷).

آنالیز داده‌ها:

داده‌های جمع‌آوری شده در مطالعه حاضر با استفاده از روش Chi-square test با حدود ۹۵ درصد اطمینان با نرم افزار آماری SPSS نسخه ۱۶ (SPSS Inc., Chicago, IL., USA) تجزیه و تحلیل شدند.

یافته‌ها

در مطالعه حاضر میزان کلی شیوع و آلودگی به انگل *Dictyocaulus viviparus* ۲۰٪/۲ ثبت و گزارش شد، در حالیکه میزان شیوع و آلودگی به این انگل در بین گاومیش و گاو به ترتیب ۲۶٪/۳۲ و ۲۲٪/۶۴ بود. با اینحال تفاوت بین این دو گونه دامی معنی‌دار نبود. در مجموع میزان شیوع دیکتیوکائولوزیس در بین حیوانات جوان در هر دو گونه دامی بیشتر بود. نتایج به تفصیل در جدول ۱ ارائه شده است.

در معاینات ماکروسکوپی، ریه‌های گاوها و گاومیش‌های مبتلا ظاهر ندولار، پرخونی، چسبندگی پلئور و آگزودای چرکی را نشان دادند (جدول ۲). تعداد زیادی کرم‌های بالغ استوانه‌ای شکل به فراوانی درون برونش‌های فوقانی خلفی و درون انشعابات انتهایی برونشیول‌های خلفی وجود داشتند. ریه‌ها سفت بوده و آگزودای کف‌آلود در برونش‌ها قابل مشاهده بود.

تحت عنوان برونشیت انگلی، دیکتیوکائولوزیس یا هاسک (husk) نامیده می‌شود (۸). گله‌های آلوده، بسته به درجه آلودگی مرتع، معمولاً درجه شیوع بالای بیماری و مرگ و میر را نشان می‌دهند (۹). علائم کلینیکی در حیواناتی که به‌طور طبیعی به بیماری مبتلا پیدا کرده‌اند عبارتند از: کاهش اشتها، کاهش رشد، افزایش تنفس و سرفه (۱۰).

دیکتیوکائولوس وی وی پارسوس (*Dictyocaulus viviparus*) به‌عنوان انگلی که عامل مرگ و میر بالا در گاو می‌باشد شناخته شده است (۱۱). حیوانات سالم از طریق خوردن علوفه آلوده به بیماری مبتلا می‌شوند. تغییرات التهابی مزمن در ریه‌های بیمار شامل از دست دادن سلول‌های اپیتلیوم مژکدار، پری برونشیولیت، برونشیولیت ائوزینوفیلیک، و آتلکتازی است (۱۲). در ایران، عفونت‌های نامتودی در گوسفند و بز به دفعات گزارش شده است (۱۳، ۱۴، ۱۵). در حالیکه اطلاعات محدودی در خصوص موارد وقوع طبیعی آلودگی به *Dictyocaulus viviparus* و پاتولوژی آن در گاوها و گاومیش‌های بومی وجود دارد. بنابراین مطالعه حاضر به‌منظور شناسایی میزان وقوع و تناوب ضایعات ماکروسکوپی و هیستوپاتولوژی آلودگی و عفونت به *Dictyocaulus viviparus* در گاو و گاومیش شیری ذبح شده در کشتارگاه شهرستان رضوان شهر طراحی و اجرا شده است.

روش پژوهش

در شهرستان رضوان شهر، گاو و گاومیش عمدتاً در دستجات کوچک (کمتر از ۱۰ رأس) در نواحی روستایی نگهداری می‌شوند. حیوانات شیرور معمولاً در یک سیستم بسته و با استفاده از کاه و کلس و کنسانتره تغذیه می‌شوند، در حالیکه حیوانات جوانتر روی زمین‌های کشاورزی تازه درو شده، اطراف کانال‌های آب و حاشیه جاده‌ها چرا می‌کنند. تغذیه دستی و چرای حیوانات اغلب در تمام طول سال صورت می‌گیرد.

این تحقیق در سال ۱۳۹۷ انجام شد و معیار ورود آن وجود گاو و گاومیش‌های مبتلا به انگل *D. viviparus* در کشتارگاه بود. ابتدا تعداد ۱۸۹ رأس گاومیش نر و ۲۱۲ رأس گاو نر که به کشتارگاه شهرستان رضوان شهر آورده شده بودند جهت بررسی وجود انگل *D. viviparus* در مدفوع مورد بررسی و مطالعه قرار گرفتند. گاومیش‌های نر (n=۱۴۰) و ماده (n=۹۵) در ۳ گروه سنی طبقه بندی شدند: کمتر از ۱ سال، ۱-۳ سال و بالاتر از ۳ سال. به همین ترتیب تمام گاوهای نر (n=۱۲۵) و ماده (n=۸۵) نیز در ۳ گروه سنی طبقه بندی شدند.

جدول ۱. میزان شیوع آلودگی به انگل *Dictyocaulus viviparus* در نمونه های مدفوع مطالعه و ثبت شده در گاو و گاو میش

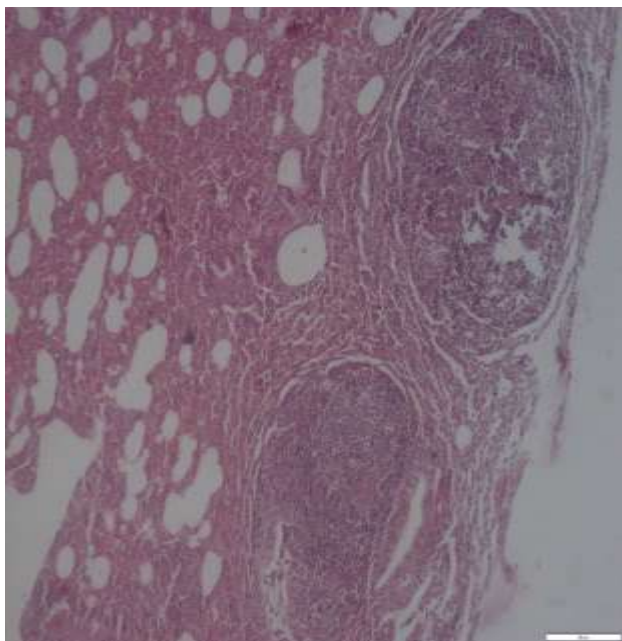
تعداد دام	تعداد مثبت	درصد	گاو نر		
			زیر ۱ سال	بین ۱ تا ۲	بالای ۲
۲۱۲	۲۸	۲۷/۴۵	۱۰۲	۴۸	۶۲
	۸	۱۶/۶۶			
	۱۲	۱۹/۳۵			
۱۸۹	۲۳	۲۵/۲۷	۹۱	۴۲	۵۶
	۳	۷/۱۴			
	۷	۱۲/۵			
۴۰۱	۸۱	۲۰/۲	۴۰۱		
جمع					

جدول ۲. تناوب ضایعات ریوی بدلیل *Dictyocaulus viviparus* در گاو و گاو میش

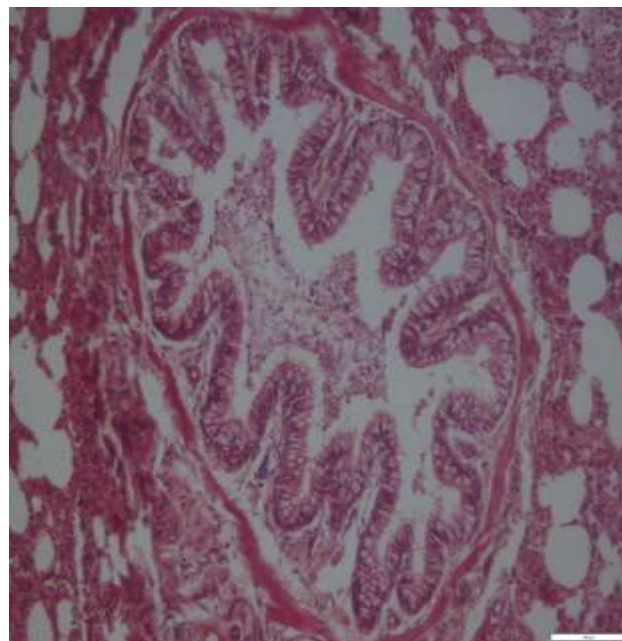
گاو		گاو میش		ضایعات
تعداد	درصد	تعداد	درصد	
				ماکروسکوپی
۲	۶۶/۶	۳	۶۰	پرخونی
۰	۰	۱	۲۰	کف درنای
۱	۳۳/۳۳	۲	۴۰	سفت شدن قوام ریه
۳	۱۰۰	۴	۸۰	سطح ندولار
۱	۳۳/۳۳	۰	۰	چسبندگی پلئور
۱	۳۳/۳۳	۱	۲۰	اگزوداسیون پلئور
۰	۰	۲	۴۰	وجود انگل در برونشیول
				هیستوپاتولوژیک
۲	۶۶/۶۶	۴	۸۰	مراحل رشد و تکامل انگلی (تخم/ مرحله لارو L1، بالغ)
۳	۰	۵	۱۰۰	تجمع سلول های تک هسته ای
۲	۶۶/۶۶	۳	۶۰	پرخونی
۰	۰	۴	۸۰	فیبروز پری برونشیولی
۰	۰	۴	۸۰	آلوئولیت
۱	۳۳/۳۳	۳	۶۰	Peribronchiolar cuffing

تغییرات آتلکتاتیک به همراه آلوئولیت گرانولوماتوز ائوزینوفیلیک مشخصی را نشان دادند. هیپرپلازی گابلت سل ها و بافت لنفوئیدی اطراف برونشیولی نیز مشاهده شد (شکل های ۱، ۲، ۳ و ۴).

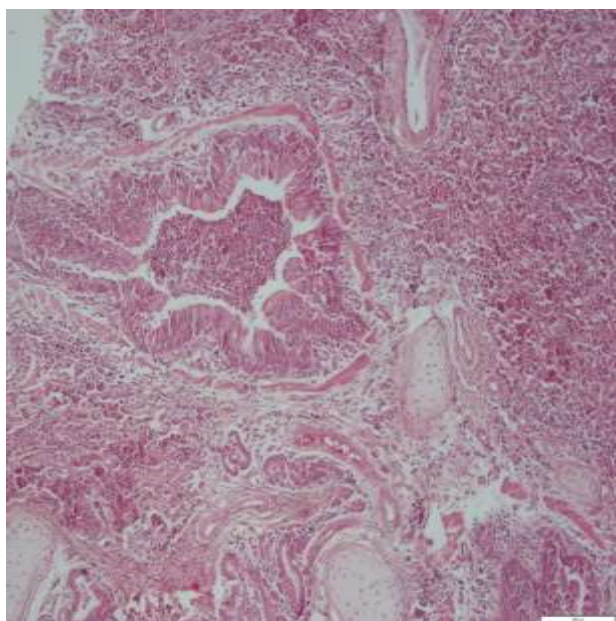
در مطالعات هیستوپاتولوژیک اگزودای فراوانی درون برونشیول ها مشاهده شد که عمدتاً حاوی ائوزینوفیل ها، لنفوسیت ها، ماکروفاژها و ژیانته سل ها بود. تغییرات دژنراتیو و نکروتیک در اپیتلیوم برونشیول ها مشاهده شد. برخی مقاطع هیستوپاتولوژیک برونشیولیت کاتارال و



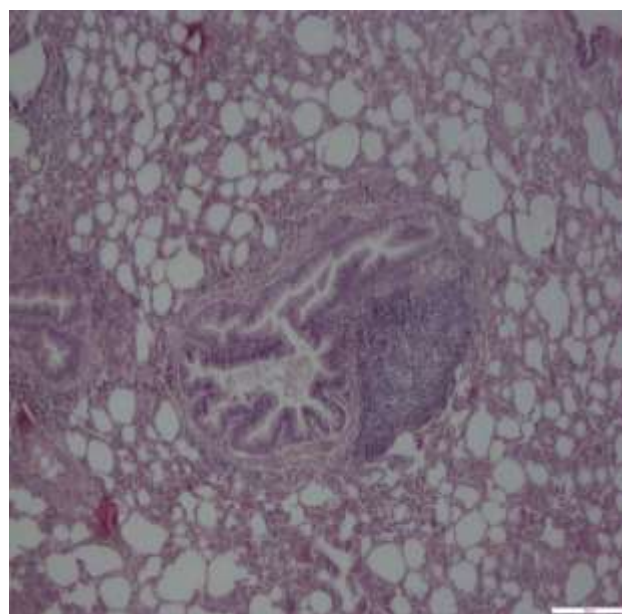
شکل ۲. ریه گاومیش. آلوئولیت گرانولوماتوز و تغییرات آتلکتاتییک. رنگ آمیزی H&E. بزرگنمایی ۴



شکل ۱. ریه گاو. برونشیول. هیپرپلازی گابت سلها و سلولهای پوششی به همراه آگزودای حاوی سلول های التهابی. رنگ آمیزی H&E. بزرگنمایی ۴



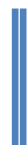شکل ۴. ریه گاو. برونش. حضور آگزودای سلولهای التهابی و غنی از نوتروفیل درون مجرای برونش و آلوئولها مشاهده می شود. رنگ آمیزی H&E. بزرگنمایی ۴

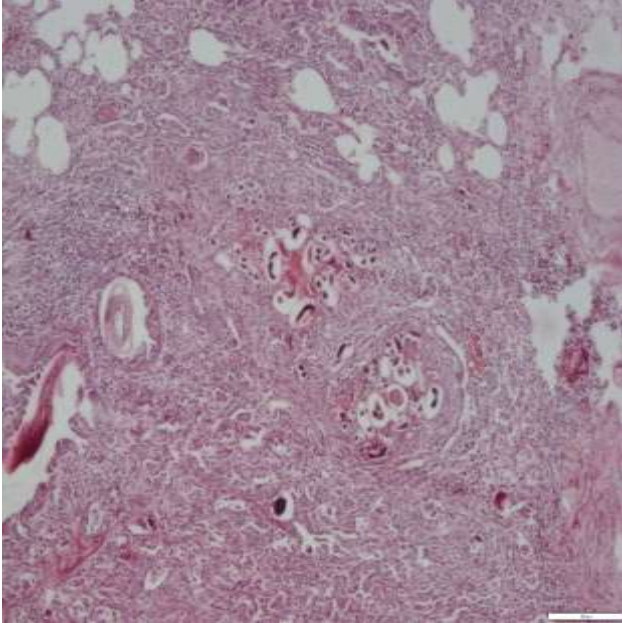


شکل ۳. ریه گاومیش. برونشیول. هیپرپلازی گابت سلها و بافت لنفوئیدی اطراف برونشیول مشاهده می شود. رنگ آمیزی H&E. بزرگنمایی ۴

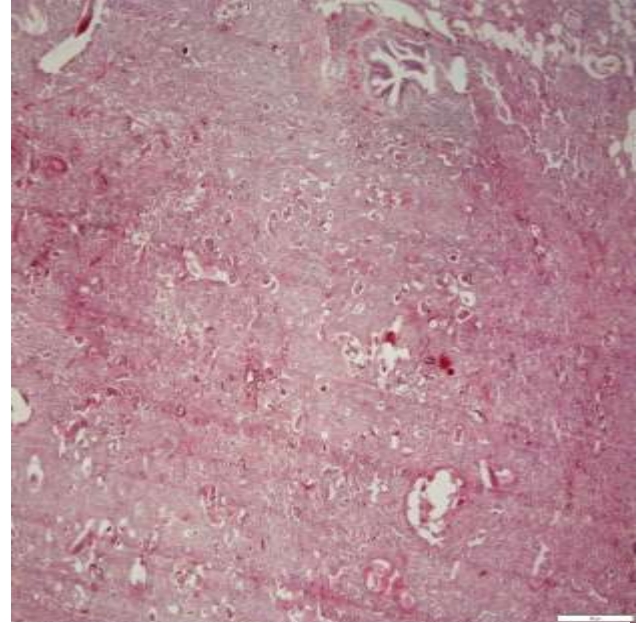
فیبروپلازی ملایم و تکثیر پنومونوسیت های تیپ II ضخیم شده بودند (شکل های ۵ و ۶).

دستجات تخمها، لاروهای تازه هج شده در آلوئولها و پاره شدن دیواره بین آلوئولی در ریه های گاو و گاومیشها مشاهده شد. دیواره های بین آلوئولی به دلیل ارتشاح سلولهای التهابی،





شکل ۶. ریه گاومیش. به حضور مقاطع لارو و تخم انگل در مجاری تنفسی، آگزودای سلولی درون مجاری و آلوئول‌ها و ضخیم شدن دیواره بین آلوئول‌ها توجه شود. رنگ‌آمیزی H&E. بزرگ‌نمایی ۴



شکل ۵. ریه گاو. به حضور مقاطع لارو و تخم انگل در مجاری تنفسی، آگزودای سلولی درون مجاری و آلوئول‌ها و ضخیم شدن دیواره بین آلوئول‌ها توجه شود. رنگ‌آمیزی H&E. بزرگ‌نمایی ۴

بحث

مراحل تکاملی متفاوت انگل شامل لاروهای تازه هیچ شده *Dictyocaulus viviparus* نیز در نشخوارکنندگان گزارش شده است (۳۱). در مطالعه حاضر ریه‌های مبتلا نیز سلول‌های التهابی مزمن و افزایش تکثیر بافت همبند را نشان دادند. ازدست رفتن سلول‌های اپیتلیوم مزکدار برونشیولی به همراه ارتشاح سلول‌های التهابی و شکل‌گیری فولیکل‌های لنفوئیدی اطراف برونشیولی مشاهده شدند. این تغییرات ریوی می‌تواند به دلیل تکثیر سلول‌های ایمونولوژیک در پاسخ به تکثیر و تزاید تخم‌های *Dictyocaulus viviparus* و مهاجرت لاروهای بالغ در بافت ریه باشد (۱۰).

Ploeger و همکاران (۲۰۰۲) در مطالعات خود گزارش دادند که *Dictyocaulus viviparus* عامل اتیولوژیک اصلی برونشیت انگلی در حیوانات، ابتدا به صورت لارو بلع می‌شود و پس از نفوذ در دیواره روده و سپس با عبور از عقده‌های لنفاوی و مهاجرت از طریق گردش خون به ریه رسیده در آنجا به کرم بالغ تبدیل می‌شود (۴). در ریه‌ها، تغییرات پاتولوژیک بدلیل هجوم و فعال شدن ائوزینوفیل‌ها و ماست سل‌ها، که منجر به تنگ شدن مجاری هوایی شده و ادم، آمفیژم و کلاپس آلوئول‌ها را سبب می‌شود، به وقوع می‌پیوندد (۴). تغییرات مشابهی نیز در ریه‌ها به دلیل ابتلا به عفونت با *Dictyocaulus viviparus* در گاو (۲۵)، گوسفند و بز (۱۲)، کره

پیش از این موارد شیوع و آلودگی (۸ - ۳۴٪) به انگل *Dictyocaulus viviparus* در گله‌های مختلف شیری و در گوسفند در مناطق آب و هوایی متفاوت کشورهای مختلف گزارش شده بود (۱۸، ۱۹، ۲۰). بارش باران‌های شدید در طول فصول گرم و مرطوب مناسب برای بقای لاروهای نماتود عفونی در مراتع با علوفه سبز بوده که رشد و تکامل این نماتودها و شانس بیشتر خورده شدن توسط گاو و گاومیش را حمایت می‌کند.

اگرچه آلودگی به *Dictyocaulus viviparus* از کشورهای *tropical* و *sub-tropical* جهان گزارش شده است، مانند برزیل (۲۱)، هندوستان (۲۲)، مالزی (۲۳) و ترکیه (۱۰)، اما کشورهایی که دارای آب و هوای *temperate climate* هستند: ایرلند (۲۴)، آلمان (۲۵)، هلند (۴) و سوئد (۲۶) عاری از این انگل نیستند. آلودگی به کرم ریوی در بین حیوانات حیات وحش مانند *roe deer* و *cervids* نیز گزارش و ثبت شده است (۲۷، ۲۸).

در مطالعه حاضر میزان شیوع آلودگی به *Dictyocaulus viviparus* در حیوانات جوان به شکل غیرمعنی داری ($P > 0/210$) بالاتر بود (جدول ۱). دلیل آن را می‌توان اینگونه توجیه کرد که حیوانات مسن توانسته‌اند ایمنی پیدا کنند و لارو نماتود را به بیرون دفع نمی‌کنند (۲۹، ۳۰).

سیاسگزاری

بدین وسیله از کارشناسان محترم کشتارگاه رضوان شهر و مسئول آزمایشگاه میکروبیولوژی دانشگاه آزاد اسلامی واحد رشت که ما را در اجرای این پژوهش یاری کردند، تقدیر و تشکر می شود.

تعارض در منافع

این مقاله پژوهشی مستقل است که بدون حمایت مالی سازمانی انجام شده است. در انجام مطالعه حاضر، نویسندگان هیچ گونه تضاد منافی نداشته اند.

اسب (۳۲)، گوساله گوزن قرمز (۳۲) و Rocky Mountain elk (۳۲) گزارش شده است.

نتیجه گیری

پیش از این مطالعه ای جامع در جهت تعیین و شناسایی میزان شیوع به همراه پاتولوژی آلودگی به *Dictyocaulus viviparus* در شرایط آب و هوایی ایران صورت نگرفته بود. یافته های مطالعه حاضر شامل اطلاعات مفیدی در خصوص میزان شیوع آلودگی به نماتود کرم ریوی *Dictyocaulus viviparus* و یافته های آسیب شناسی آن در گاو و گاو میش است. بنابراین مطالعات اپیدمیولوژیک و ملکولی بیشتری جهت شناسایی خصوصیات این انگل در ایران ضروری به نظر می رسد.

Referance

- Poorghasemi M, Chamani M, Mirhosseini SZ, Sadeghi AA, Seidavi A. Effect of probiotic and different sources of fat on performance, carcass characteristics, intestinal morphology and ghrelin gene expression on broiler chickens. *Kafkas Univ Vet Fak Derg.* 2017; 24(2): 169-178.
- Alim MA, Das S, Roy K, Masduzzaman M, Sikder S, Hassan MM, et al. Prevalence of hemoprotozoan diseases in cattle population of Chittagong division, Bangladesh. *Pak Vet J.* 2012; 32: 221-224.
- Khan MN, Rehman TU, Sajid MS, Abbas RZ, Zaman MA, Sikandar A, et al. Determinants influencing prevalence of coccidiosis in Pakistani buffaloes. *Pak Vet J.* 2013; 33: 287-290.
- Ploeger HW, Borgsteede FH, Sol J, Mirck MH, Huyben MW, Kooyman FN, et al. Cross sectional serological survey on gastrointestinal and lung nematode infections in first and second-year replacement stock in the Netherlands: relation with management practices and use of anthelmintics. *Vet Parasitol.* 2002; 90: 285-304. [DOI:10.1016/S0304-4017(00)00246-6]
- Zaman MA, Iqbal Z, Khan MN, Muhammad G. Anthelmintic activity of a herbal formulation against gastrointestinal nematodes of sheep. *Pak Vet J.* 2012; 32: 117-121.
- Laabs EM, Schnieder T, Strube C. Transcriptional differences between hypobiotic and non-hypobioticpreadult larvae of the bovine lungworm *Dictyocaulus viviparus*. *Parasitol Res.* 2012; 110: 151-159. [DOI:10.1007/s00436-011-2464-7] [PMID]
- Larsson A, Uggl A, Waller PJ, Höglund J. Performance of second-season grazing cattle following different levels of parasite control in their first grazing season. *Vet Parasitol.* 2011; 175: 135-140. [DOI:10.1016/j.vetpar.2010.09.018] [PMID]
- Taylor MA, Coop RL, Wall RL. *Veterinary parasitology.* 3rd ed. United Kingdom: Blackwell Publishing Ltd.; 2007.
- Cantacessi C, Gasser RB, Strube C, Schnieder T, Jex AR, Hall RS, et al. Deep insights into *Dictyocaulus viviparus* transcriptomes provide unique prospects for new drug targets and disease intervention. *Biotechnol Adv.* 2011; 29: 261-271. [DOI:10.1016/j.biotechadv.2010.11.005] [PMID] [PMCID]
- Verstegen MW, Boon JH, van der Hel W, Yildiz K. Prevalence of lungworm infection in sheep and cattle in the Kirikkale province. *Türk Parazit Derg.* 2006; 30: 190-193.
- Panuska C. Lungworms of ruminants. *Vet Clin N Am-Food A.* 2006; 22: 583-593. [DOI:10.1016/j.cvfa.2006.06.002] [PMID]
- Nashiruddullah N, Darzi MM, Shahardar RA, Kamil SA, Mir MS, Mansoor MM. Pathology of spontaneous *Dictyocaulus* sp. infection in hangul (*Cervuselaphushanglu*), sheep and goat. *J Vet Parasitol.* 2007; 21: 37-40.
- Alipourazar M, Garedaghi Y, Hashemzadefarhang H. Prevalence of cattle and buffalo lung-worm infestation in Tabriz city, Iran. *Biol Forum.* 2015; 7(1): 195-198.
- Garedaghi Y, Rezaii saber AP, Naghizadeh A, Nazeri M. Survey on prevalence of sheep and goats lungworms in Tabriz abattoir, Iran. *J Anim Vet Adv.* 2011; 10(11): 1460-1461. [DOI:10.3923/javaa.2011.1460.1461]
- Nematollahi A, Moghaddam G. A survey on annual infestation of sheep with lungworms based on fecal test and slaughter house study in Tabriz. *J Vet Res.* 2009; 64(4): 339-342.
- Sikandar A, Cheema AH, Younus M, Aslam A, Zaman MA, Rehman T. Histopathological and serological studies

- on paratuberculosis in cattle and buffaloes. *Pak Vet J.* 2012; 32: 547- 551.
17. Jung M, Jung BG, Cha SB, Shin MK, Lee WJ, Shin SW, et al. The effects of germanium biotite supplement as a prophylactic agent against respiratory infection in calves. *Pak Vet J.* 2012; 32: 319-324.
 18. Alasaad S, Morrondo P, Dacal-Rivas V, Soriguer RC, Granados JE, Serrano E, et al. Bronchopulmonary nematode infection of *Capra pyrenaicain* the Sierra Nevada massif, Spain. *Vet Parasitol.* 2009; 164: 340-343. [[DOI:10.1016/j.vetpar.2009.06.019](https://doi.org/10.1016/j.vetpar.2009.06.019)] [[PMID](#)]
 19. Bennema SC, Vercruyse J, Morgan E, Stafford K, Hoglund J, Demeler J, et al. Epidemiology and risk factors for exposure to gastrointestinal nematodes in dairy herds in northwestern Europe. *Vet Parasitol.* 2010; 173: 247-254. [[DOI:10.1016/j.vetpar.2010.07.002](https://doi.org/10.1016/j.vetpar.2010.07.002)] [[PMID](#)]
 20. Addis M, Fromsa A, Ebuy Y. Study on the prevalence of lungworm infection in small ruminants in Gondar town, Ethiopia. *Vet Res.* 2011; 4: 85-89. [[DOI:10.3923/javaa.2011.1683.1687](https://doi.org/10.3923/javaa.2011.1683.1687)]
 21. Silva MCD, Barros RRD, Graca DL. Outbreak of dictyocaulosis in cattle in Santa Maria, RS, Brazil. *Cienc Rural.* 2005; 35: 629-632. [[DOI:10.1590/S0103-84782005000300022](https://doi.org/10.1590/S0103-84782005000300022)]
 22. Sharma RL, Dhar DN. Prevalence of *Dictyocaulusviviparus* infection in Kashmir. *Iranian J Parasitol.* 1987; 11: 101-105.
 23. Lat-Lat H, Sani RA, Hassan L, Sheikh-Omar AR, Jeyabalan S, Hishammfariz M, et al. Lungworm of cattle in Malaysia. *Trop Biomed.* 2010; 27: 236-240.
 24. Murphy TM, Fahy KN, McAuliffe A, Forbes AB, Clegg TA, O'Brien DJ. A study of helminth parasites in culled cows from Ireland. *Prev Vet Med.* 2006; 76: 1-10. [[DOI:10.1016/j.prevetmed.2006.04.005](https://doi.org/10.1016/j.prevetmed.2006.04.005)] [[PMID](#)]
 25. Schnieder T, Kaup FJ, Drommer W. Morphological investigations on the pathology of *Dictyocaulusviviparus* infections in cattle. *Parasitol Res.* 1991; 77: 260-265. [[DOI:10.1007/BF00930869](https://doi.org/10.1007/BF00930869)] [[PMID](#)]
 26. Hoglund J, Viring S, Tornqvist M. Seroprevalence of *Dictyocaulusviviparus* in first grazing season calves in Sweden. *Vet Parasitol.* 2004; 125: 343-435. [[DOI:10.1016/j.vetpar.2004.07.018](https://doi.org/10.1016/j.vetpar.2004.07.018)] [[PMID](#)]
 27. Divina BP, Wilhelmsson E, Mattsson JG, Waller P, Hoglund J. Identification of *Dictyocaulus* spp. in ruminants by morphological and molecular analyses. *Parasitol.* 2000; 121: 193-201. [[DOI:10.1017/S0031182099006162](https://doi.org/10.1017/S0031182099006162)] [[PMID](#)]
 28. Pybus MJ. Survey of hepatic and pulmonary helminths of wild cervids in Alberta. *Canadian. J Wildlife Dis.* 1990; 26: 453-459. [[DOI:10.7589/0090-3558-26.4.453](https://doi.org/10.7589/0090-3558-26.4.453)] [[PMID](#)]
 29. Strube C. Parasitic bronchitis in cattle - new chances for prevention of a continuous problem? *Tieraerztl Umsch.* 2012; 67: 387-394.
 30. Holzhauser M, van Schaik G, Saatkamp HW, Ploeger HW. Lungworm outbreaks in adult dairy cows: estimating economic losses and lessons to be learned. *Vet Record.* 2011; 169: 494-502. [[DOI:10.1136/vr.d4736](https://doi.org/10.1136/vr.d4736)] [[PMID](#)]
 31. Ranganathan S, Nagaraj SH, Hu M, Strube C, Schnieder T, Gasser RB. A transcriptomic analysis of the adult stage of the bovine lungworm, *Dictyocaulusviviparus*. *BMC Genom.* 2007; 8: 311-315. [[DOI:10.1186/1471-2164-8-311](https://doi.org/10.1186/1471-2164-8-311)] [[PMID](#)] [[PMCID](#)]
 32. Bancroft JD, Marilyn G. Theory and practice of histological techniques. 6th ed. United Kingdom: Elsevier-Health Sciences Division; 2007.