



Detection of LMP1 protein in Breast Cancer tissue samples from Fars province hospitals

Afsoon Shariat

Department of Microbiology, Faculty of Basic Sciences, Kazerun Branch, Islamic Azad University, Kazerun, Iran

Article Information

Article history:

Received: 2016/07/16

Accepted: 2016/11/19

Available online: 2017/03/16

Article Subject:

Medical Virology

IJMM 2017; 11(1): 67-74

Corresponding author at:

Dr. Afsoon Shariat

Department of Microbiology,
Faculty of Basic Sciences,
Kazerun Branch, Islamic Azad
University, Kazerun, Iran

Tel: 0987142243930

Email:

afsoonsh1980@yahoo.com

Abstract

Background and Aim: Breast cancer is the most common malignancy among women and *Epstein Barr* virus could be a reason to develop this cancer. The aim of this study is to evaluate the association between *Epstein Barr* virus and breast cancer by Immunohistochemical method in Fars province hospitals.

Materials and Methods: This study was carried out in 1390-1395. 80 cases of breast cancer tissue samples were selected from formalin-fixed paraffin embedded blocks from Fars province hospitals and by immunohistochemistry method the expression of the LMP1 viral protein were examined. Data analyzed by SPSS statistical software.

Results: *Epstein Barr* virus was not detected in the breast cancer tissues and expression of viral protein of LMP1 was not observed in any of the breast cancer specimens by Immunohistochemistry.

Conclusions: The results were shown that *Epstein Barr* virus may not be associated with breast cancer in Fars province and further studies are needed to determine the relationship between breast cancer virus with a variety of molecular methods.

KeyWords: *Epstein-Barr virus*, Breast cancer, Immunohistochemistry, LMP1 protein

Copyright © 2017 Iranian Journal of Medical Microbiology. All rights reserved.

How to cite this article:

Shariat , A. Detection of LMP1 protein in Breast Cancer tissue samples from Fars province hospitals. Iran J Med Microbiol. 2017; 11 (1): 67-74



Farname Inc.

شناسایی پروتئین LMP1 در نمونه‌های بافتی سرطان سینه از بیمارستان‌های استان فارس

افسون شریعت

گروه میکروبی‌شناسی، دانشکده علوم پایه، واحد کازرون، دانشگاه آزاد اسلامی، کازرون، ایران

چکیده

اطلاعات مقاله

زمینه و اهداف: سرطان سینه رایج‌ترین بدخیمی در زنان بوده و ویروس اپشتاین بار ممکن است در توسعه این سرطان نقش داشته باشد. هدف از این تحقیق ارزیابی ارتباط بین ویروس اپشتاین بار و سرطان سینه با روش ایمونوهیستوشیمی در بیمارستان‌های استان فارس می‌باشد.

مواد و روش کار: این مطالعه در طی سال‌های ۱۳۹۵-۱۳۹۰ انجام گرفت. تعداد ۸۰ نمونه بافتی سرطان سینه از بلوک‌های پارافینه فیکس شده در فرمالین از بیمارستان‌های استان فارس انتخاب شدند و توسط روش ایمونوهیستوشیمی میزان بیان پروتئین ویروسی LMP1 در آنها بررسی گردید. داده‌ها با نرم‌افزار آماری SPSS آنالیز شدند.

یافته‌ها: ویروس اپشتاین بار در بافت‌های سرطان سینه تشخیص داده نشد و بیان پروتئین ویروسی LMP1 با روش ایمونوهیستوشیمی در هیچ یک از نمونه‌های سرطان سینه مشاهده نگردید.

نتیجه‌گیری: نتایج نشان داد که ویروس اپشتاین بار ممکن است با بروز سرطان سینه در استان فارس مرتبط نباشد و تعیین ارتباط ویروس با سرطان سینه نیازمند مطالعات بیشتری با انواع روش‌های ملکولی است.

کلمات کلیدی: ویروس اپشتاین بار، سرطان سینه، ایمونوهیستوشیمی، پروتئین LMP1

کپی‌رایت ©: حق چاپ، نشر و استفاده علمی از این مقاله برای مجله میکروبی‌شناسی پزشکی ایران محفوظ است.

تاریخچه مقاله

دریافت: ۱۳۹۵/۰۴/۲۶

پذیرش: ۱۳۹۵/۰۸/۲۹

انتشار آنلاین: ۱۳۹۵/۱۲/۲۶

موضوع:

ویروس‌شناسی پزشکی

IJMM 1396; 11(1): 67-74

نویسنده مسئول:

دکتر افسون شریعت

گروه میکروبی‌شناسی، دانشکده

علوم پایه، واحد کازرون، دانشگاه

آزاد اسلامی، کازرون، ایران

تلفن: ۰۹۸۷۱۴۲۲۴۳۹۳۰

پست الکترونیک:

afsoosh1980@yahoo.com

مقدمه

فاکتور خطر مشخصی وجود ندارد. این امر سبب شد محققان سایر فاکتورهای خطر از جمله عفونت‌های ویروسی را نیز در نظر بگیرند (۴).

برخی تحقیقات ارتباطی بین سرطان سینه و ویروس اپشتاین بار (Epstein-Barr virus; EBV) نشان می‌دهند (۴، ۲). ویروس اپشتاین بار از اعضای خانواده هرپس ویریده (Herpesviridae) و یک گاما هرپس ویروس انسانی است که حدود ۹۵-۹۰٪ افراد در دوران بچگی را آلوده نموده و در طول حیات فرد پایدار باقی می‌ماند (۵). این ویروس از طریق بزاق منتقل شده و عفونت اولیه در مخاط دهان رخ می‌دهد. زمانی که عفونت ویروسی در بچگی به تعویق می‌افتد در ۷۵-۲۰٪ افراد در

سرطان سینه شایع‌ترین بدخیمی در میان زنان در اکثر جمعیت‌ها بوده و شیوع این سرطان در سال‌های اخیر در کشورهای آسیایی رو به افزایش است (۱). در حال حاضر رایج‌ترین عامل مرگ در زنان ایرانی سرطان سینه می‌باشد. در بروز این سرطان عوامل محیطی و آسیب‌های ژنتیکی نقش دارند (۲). مهم‌ترین فاکتورهای خطر در توسعه سرطان سینه به تأخیر افتادن سن حاملگی، یائسگی دیررس، هیپرپلازی غیر تیپیک، تاریخچه خانوادگی مثبت از سرطان سینه و در معرض قرارگیری طولانی با هورمون استروژن و اشعه‌های یونیزه می‌باشد (۳)، اما در اکثر موارد این فاکتورها نمی‌توانند بروز سرطان سینه را توجیه نمایند و گاهی اوقات در ۸۰-۵۰٪ بیماران مبتلا به این بیماری

مواد و روش‌ها

جمع‌آوری نمونه‌های بافتی سرطان سینه

این مطالعه جهت شناسایی ارتباط بین ویروس/پشتاین بار و سرطان سینه با روش ایمونوهیستوشیمی در بیمارستان‌های استان فارس در طی سال‌های ۱۳۹۵-۱۳۹۰ انجام گرفت. تعداد ۸۰ نمونه بافتی پارافینه سرطان سینه فیکس شده در فرمالین از بخش پاتولوژی دانشکده علوم پزشکی شیراز و بیمارستان‌های شهرهای مختلف استان فارس از جمله چهارم، فسا و کازرون در سال‌های ۱۳۹۴-۱۳۹۰ جمع‌آوری گردید. از هر بلوک پارافینه دو اسلاید با برش‌های چهار میکرومتری با دستگاه میکروتوم (Leitz, Germany) تهیه شد. از هر نمونه بافتی، یکی از اسلایدهای برش‌گیری شده جهت انجام رنگ‌آمیزی هماتوکسیلین و اتوزین به منظور تأیید سرطان سینه توسط پاتولوژیست و اسلاید دیگر جهت ارزیابی بیان پروتئین LMP1 ویروس/پشتاین بار با روش ایمونوهیستوشیمی مورد استفاده قرار گرفت.

رنگ‌آمیزی هماتوکسیلین و اتوزین نمونه‌ها

رنگ‌آمیزی یکی از اسلایدها به منظور تأیید نمونه‌های بافتی سرطان سینه توسط پاتولوژیست انجام شد. جهت انجام رنگ‌آمیزی هماتوکسیلین و اتوزین پس از قرارگیری اسلایدهای حاوی برش‌های پارافینه در محلول‌های زایلن (Merck, Germany) و الکل (Simin Tak, Iran) رنگ‌آمیزی اسلایدها با هماتوکسیلین ۱٪ (Merck, Germany) انجام شد. سپس اسلایدها در محلول اسید الکل ۷۰٪ و محلول آمونیاک (Merck, Germany) قرار گرفتند و با اتوزین (Merck, Germany) رنگ‌آمیزی شدند. پس از مانت کردن، اسلایدهای رنگ‌آمیزی شده توسط پاتولوژیست بررسی مجدد شدند و تمامی ۸۰ برش پارافینه به‌عنوان نمونه‌های سرطان سینه مورد تأیید قرار گرفتند.

ارزیابی بیان آنتی‌ژن LMP1 ویروس/پشتاین بار در

نمونه‌های سرطان سینه با روش ایمونوهیستوشیمی

کیت StreptABCComplex/HRP, Mouse/Rabbit (Dako, Denmark) جهت بررسی بیان پروتئین LMP1 ویروس/پشتاین بار در نمونه‌های بافتی سرطان سینه مورد استفاده قرار گرفت. آنتی‌بادی بکار رفته علیه LMP1، آنتی‌بادی منوکلونال موشی ایزوتایپ ایمونوگلوبولین G1 کاپا کلون CS 1-4

بزرگسالی به شکل منونوکلووز عفونی تظاهر می‌یابد. در صورت کنترل ویروس توسط پاسخ ایمنی میزبان، عفونت نهفته ویروس در سلول‌های B باقی‌مانده به طوری که افراد سالم ژنوم ویروس را در سلول‌های B خود حمل می‌نمایند (۶). ارتباط بین عفونت ویروس/پشتاین بار و بدخیمی‌هایی مانند لنفوم بورکیت، لنفوم هوچکین، سرطان نازوفارنکس و سرطان معده اثبات شده است (۲). سلول‌های آلوده به ویروس، ۶ آنتی‌ژن هسته‌ای (Epstein Barr nuclear antigens; EBNA) و ۳ پروتئین نهفته غشایی (Latent membrane proteins; LMPs) را بیان می‌کنند. آنتی‌ژن LMP1 (Latent membrane protein 1; LMP1) پروتئین انکوژن اصلی بیان‌شده توسط EBV بوده که با القاء و تشدید رشد سلولی و مهار آپوپتوزیس سلولی تومور زایی را تحریک می‌نماید (۷-۹).

نشانه‌های غیرمستقیمی از ارتباط احتمالی ویروس/پشتاین بار و سرطان سینه وجود دارد از جمله: ویروس/پشتاین بار در شیر برخی زنان قابل تشخیص بوده و انتقال ژنوم ویروس می‌تواند رشد سلول‌ها در سینه را تحریک نماید، برخی لنفوم‌های مرتبط با EBV در سینه رخ می‌دهد، سرطان سینه تشابهات اپیدمیولوژیکی با لنفوم هوچکین در بالغین جوان دارد، در شرایط آزمایشگاهی سلول‌های اپی‌تلیال سینه توسط تماس مستقیم با رده‌های سلولی لنفوبلاستوئیدی حامل EBV می‌توانند آلوده گردند و شیوع سرطان سینه در بین مردان در کشورهای مدیترانه‌ای که عفونت EBV به‌صورت اندمیک است بالا می‌باشد (۲،۶). بعلاوه شواهد مستقیمی نیز جهت ارتباط EBV و سرطان سینه با شناسایی ژن‌ها و پروتئین‌های ویروس در تومورهای سینه به‌دست آمده است (۶).

از آنجاکه اکثر مطالعات جهت ارزیابی ارتباط بین عفونت ویروس/پشتاین بار و سرطان سینه در کشورهای غربی انجام شده و تحقیقات کمی در ایران صورت گرفته است هدف از این مطالعه، تعیین ارتباط بین عفونت EBV و سرطان سینه در استان فارس و ارزیابی بیان پروتئین LMP1 ویروس/پشتاین بار در نمونه‌های بافتی سرطان سینه با روش ایمونوهیستوشیمی می‌باشد. تعیین ارتباط بین سرطان سینه و EBV نه‌تنها در فهم بهتر آسیب‌شناسی این بیماری حائز اهمیت است بلکه جهت تشخیص اولیه، پیشگیری و درمان به‌موقع سرطان سینه نیز مهم می‌باشد.

آنتی ژن ویروسی LMP1 زیر میکروسکوپ مورد ارزیابی قرار گرفتند.

از آنجاکه تشابهات مورفولوژیک بین سرطان سلول‌های اپی تلیال از جمله سرطان سینه و سرطان نازوفارنکس مرتبط با EBV وجود دارد (۱۰)، یک نمونه بافتی سرطان نازوفارنکس وابسته به عفونت ویروس / پشستاین بار گرفته شده از بخش پاتولوژی دانشگاه علوم پزشکی شیراز پس از رنگ آمیزی با روش ایمونوهیستوشیمی بایان آنتی ژن ویروسی LMP1 به عنوان نمونه کنترل مثبت در نظر گرفته شد. همچنین سلول‌های سرطانی سینه بدون افزودن آنتی بادی منوکلونال موشی به عنوان نمونه کنترل منفی به کار رفتند.

آنالیز آماری

اطلاعات مربوط به بیماران از قبیل میانگین سنی، جنسیت، نوع سرطان و میانگین اندازه تومور با نسخه ۱۶ نرم افزار SPSS (Chicago, USA) آنالیز شدند و یافته‌ها بر اساس $means \pm SD$ محاسبه گردید.

یافته‌ها

بررسی اطلاعات نمونه‌های بافتی سرطان سینه

مشخصات نمونه‌های بافتی مورد مطالعه از بیماران مبتلا به سرطان سینه از قبیل سن، جنسیت، نوع سرطان و اندازه تومور بر اساس $means \pm SD$ در جدول (۱) آمده است. میانگین سنی ۸۰ بیمار مورد بررسی $10/2 \pm 50/5$ بود که ۷۳ زن (۹۱٪) و ۷ مرد (۹٪) را در برمی گرفت. میانگین اندازه تومورها در بیماران مورد مطالعه $2/25 \pm 3/74$ سانتی متر بود و سرطان سینه در ۷۵ مورد از بیماران (حدود ۹۴٪) از نوع سرطان سینه Ductal بود.

جدول ۱: مشخصات ۸۰ نمونه بافتی مورد مطالعه از بیماران مبتلا به سرطان سینه در استان فارس

یافته‌ها بر اساس $means \pm SD$ هستند	
سن	$10/2 \pm 50/5$
جنسیت	Females ۷۳ (۹۱٪) Males ۷ (۹٪)
نوع سرطان	Ductal ۷۵ (۹۳/۷۵٪) Lobular ۲ (۲/۵٪) Medullary ۱ (۱/۲۵٪) Mucinous ۲ (۲/۵٪)
اندازه تومور	$2/25 \pm 3/74$ (cm)

SD: Standard deviation

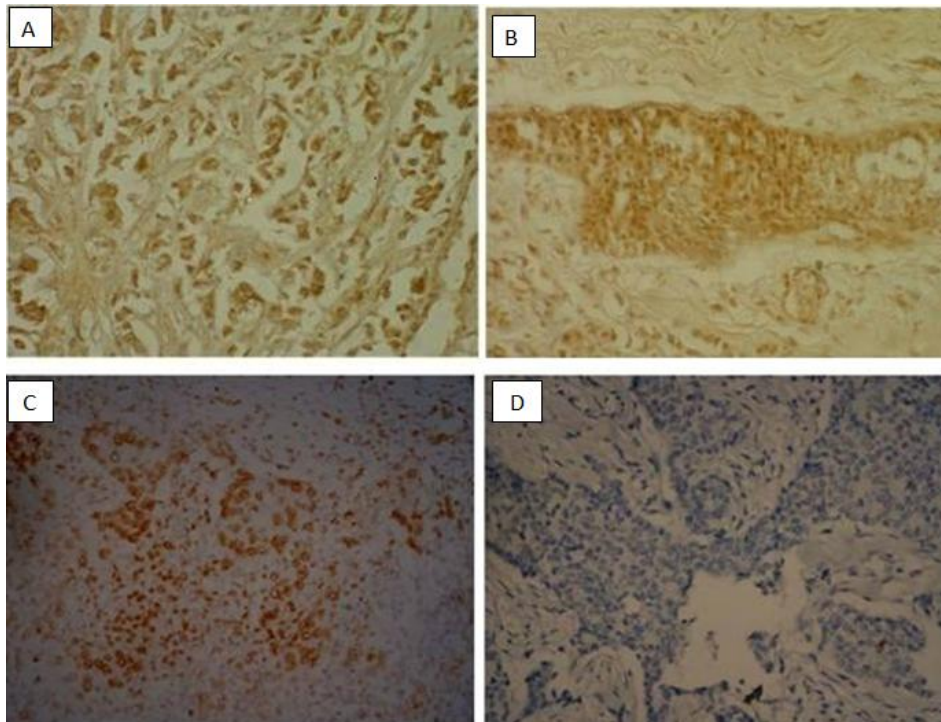
(Dako, Denmark) بود. همه مراحل آزمایش ایمونوهیستوشیمی در یک اتاقک مرطوب انجام گرفت تا از خشک شدن برش‌ها و آنتی بادی جلوگیری شود. خشک شدن اسلایدها سبب اتصالات غیراختصاصی و افزایش رنگ زمینه می‌گردد. بدین منظور با ریختن آب در یک ظرف پلاستیکی و قرار دادن درپوش بر روی آن رطوبت لازم در محیط حفظ گردید.

جهت انجام مراحل ایمونوهیستوشیمی ابتدا اسلایدهای برش گیری شده جهت پارافین زدایی در آون با دمای ۳۷ درجه سلسیوس به مدت ۴۸ ساعت و سپس در دو محلول زایلن ۱۰۰٪ (Merck, Germany) و محلول‌های اتانول ۱۰۰٪ و ۷۵٪ (Simin Tak, Iran) هر کدام به مدت ۵ دقیقه قرار داده شدند. پس از شستشو با آب، جهت ممانعت از فعالیت پراکسیداز داخلی اسلایدها در محلول پراکسید هیدروژن ۳٪ (Farayand Gostar, Iran) و متانول (به نسبت ۱:۹) به مدت ۵ دقیقه قرار گرفتند و سپس با بافر فسفات (Phosphate buffered saline; PBS) (CMG, Iran) به مدت ۵ دقیقه شستشو داده شدند. در مرحله بعد جهت جلوگیری از واکنش آنتی بادی ثانویه با ایمونوگلوبولین‌های داخلی بافت و ممانعت از اتصال گیرنده Fc در آنتی بادی‌های اولیه و ثانویه، سرم نرمال بز (Normal goat serum) (Dako, Denmark) (به نسبت ۱:۲۰) به مدت ۲۰ دقیقه به اسلایدها افزوده شد. سپس به ترتیب آنتی بادی اولیه موشی اختصاصی LMP1 (Clone CS 1-4, Dako, Denmark) (به نسبت ۱:۲۵)، آنتی بادی ثانویه بز بیوتینیل شده (Biotinylated goat anti-mouse/rabbit antibody) (Dako, Denmark) (به نسبت ۱:۱۰۰) و کمپلکس آویدین بیوتین- پراکسیداز (streptavidin Biotin Complex- horseradish peroxidase) (Dako, Denmark) (به نسبت ۱:۱۰۰) هر کدام به مدت ۳۰ دقیقه اضافه شدند و در پایان هر مرحله، شستشوی اسلایدها با PBS انجام گرفت. سپس محلول دی آمینوبنزدین (Diaminobenzidine; DAB) (Dako, Denmark) به مدت ۱۰ دقیقه افزوده شد. به منظور تهیه ۱ mg/mL محلول دی آمینوبنزدین باید یک قرص DAB را در ۱۰ mL بافر PBS حل کرده سپس ۲ mL از محلول را در لوله آزمایش ریخته و ۱۵ μ L پراکسید هیدروژن ۳٪ به آن اضافه نمود. نهایتاً با قرار دادن اسلایدها در محلول‌های اتانول ۷۵٪ و ۱۰۰٪ و محلول زایلن ۱۰۰٪ هر کدام به مدت ۵ دقیقه و رنگ آمیزی آن‌ها با هماتوکسیلین، اسلایدها جهت بررسی بیان

عدم بیان آنتی ژن LMP1 ویروس /پشتاین بار در نمونه‌های بافتی سرطان سینه با روش ایمونوهیستوشیمی

بود و پروتئین ویروسی LMP1 در سیتوپلاسم سلول‌های اپی تلیال دیده نشد (شکل ۱ B و A). شکل (۱C) سلول‌های سرطانی نازوفارنکس بیان‌کننده LMP1 به‌عنوان نمونه کنترل مثبت و شکل (۱D) سلول‌های سرطانی سینه بدون افزودن آنتی‌بادی منوکلونال موشی به‌عنوان نمونه کنترل منفی را نشان می‌دهد.

پس از رنگ‌آمیزی ایمونوهیستوشیمی نمونه‌های بافتی سرطان سینه، جهت بررسی بیان آنتی ژن ویروسی LMP1 در این نمونه‌ها و ارزیابی ارتباط ویروس /پشتاین بار با سرطان سینه‌تتها رنگ زمینه در سلول‌های سرطانی اپی تلیال سینه قابل مشاهده



شکل ۱: شکل‌های (A و B) رنگ‌آمیزی ایمونوهیستوشیمی LMP1 ویروس /پشتاین بار در نمونه سرطان سینه را نشان می‌دهد. رنگ‌آمیزی و بیان LMP1 در سلول‌های سرطانی اپی تلیال سینه با آنتی‌بادی منوکلونال موشی CS1-4 قابل تشخیص نبوده و تنها رنگ زمینه مشاهده می‌شود. شکل (C) سلول‌های سرطانی نازوفارنکس بیان‌کننده LMP1 را به‌عنوان کنترل مثبت نشان می‌دهد. شکل (D) سلول‌های سرطانی سینه بدون افزودن آنتی‌بادی منوکلونال موشی به‌عنوان نمونه کنترل منفی را نشان می‌دهد. شکل‌ها با بزرگنمایی ۴۰۰ نشان داده شده‌اند (LMP1: Latent membrane protein 1)

بحث

بنابراین، این روش بیان ویروس /پشتاین بار را در سلول‌های توموری از لنفوسیت‌های اطراف متمایز می‌نماید (۶).

مطالعات متعددی جهت ارزیابی ارتباط بین ویروس /پشتاین بار و سرطان سینه با روش ایمونوهیستوشیمی انجام شده است که تأییدکننده تحقیق حاضر می‌باشد. از جمله در تحقیقی که توسط Lespagnard و همکاران صورت گرفت ویروس /پشتاین بار در نمونه‌های سرطان سینه با روش ایمونوهیستوشیمی قابل تشخیص نبود (۱۲). در مطالعه‌ای Chu و همکاران عنوان کردند ویروس /پشتاین بار در سرطان سینه با روش ایمونوهیستوشیمی بیان نمی‌شود (۱۳). در تحقیقات دیگر

ویروس /پشتاین بار با ایجاد بدخیمی در سلول‌های اپی تلیال از جمله سرطان نازوفارنکس مرتبط بوده و این ویروس ممکن است در توسعه سرطان سینه نیز نقش داشته باشد (۱۱). در این مطالعه برای اولین بار ارتباط بین ویروس /پشتاین بار و سرطان سینه در استان فارس مورد بررسی قرار گرفت و بیان آنتی ژن ویروسی LMP1 در نمونه‌های بافتی سرطان سینه با روش ایمونوهیستوشیمی ارزیابی گردید. روش ایمونوهیستوشیمی پروتئین‌های ویروسی را هدف قرار داده و تعیین محل می‌نماید.

در بافت‌های سالم مجاور با تومورهای واجد ویروس/پشتاین بار با شکست مواجه شد که حاکی از این است که ویروس مختص تومورها می‌باشد (۲۵)، اما در مقایسه با روش PCR، روش ایمونوهیستوشیمی می‌تواند پروتئین‌های ویروسی را در سلول‌های اپی تلیال بدخیم و سلول‌های اپی تلیال غیربدخیم تعیین محل نموده و نتایج دقیق‌تری به ما می‌دهد (۴،۶).

نتایج این تحقیق نشان داد که ویروس/پشتاین بار ممکن است با بروز سرطان سینه در استان فارس مرتبط نباشد. همچنین عدم بیان آنتی‌ژن LMP1 ویروس/پشتاین بار در نمونه‌های سرطان سینه می‌تواند به دلایل متفاوتی رخ دهد. اول، روش ایمونوهیستوشیمی ممکن است حساسیت کمتری در مقایسه با روش‌های وسترن بلات و PCR جهت تشخیص LMP1 داشته باشد. دوم، کلون آنتی‌بادی CS 1-4 بکار رفته در این تحقیق حساسیت کمتری جهت واکنش با پروتئین ویروسی LMP1 در مقایسه با کلون‌های آنتی‌بادی‌های S12 و anti-136 دارد (۸). سوم، فقدان بیان LMP1 می‌تواند به دلیل محدودیت تکنیک ایمونوهیستوشیمی بر روی بافت فیکس شده در مقایسه با بافت تازه باشد (۸). چهارم، آنتی‌ژن LMP1 در برخی تومورهای وابسته به ویروس/پشتاین بار با روش ایمونوهیستوشیمی بیان نمی‌شود (۶). پنجم، در روش ایمونوهیستوشیمی نتایج مثبت کاذب ممکن است به دلیل واکنش متقاطع آنتی‌بادی با آنتی‌ژن‌های غیراختصاصی یا رنگ‌پذیری بالای زمینه رخ دهد (۶). تمامی این عوامل می‌توانند عدم تشخیص بیان LMP1 در نمونه‌های بافتی سرطان سینه در این مطالعه را توصیف نمایند. بنابراین جهت تعیین ارتباط ویروس/پشتاین بار با سرطان سینه باید مطالعات بیشتری با انواع روش‌ها در این زمینه صورت گیرد.

تقدیر و تشکر

نویسنده این مقاله مراتب قدردانی خود را از کارکنان بخش پاتولوژی دانشکده علوم پزشکی شیراز و پرسنل بیمارستان‌های شهرهای مختلف استان فارس اعلام می‌دارد.

تعارض منافع

بین نویسنده و مجله میکروبی‌شناسی پزشکی ایران هیچ‌گونه تعارض منافی وجود ندارد.

انجام‌شده توسط Murray, Herrmann, Deshpande, Luqmani و همکاران عدم بیان ایمونوهیستوشیمی ویروس/پشتاین بار در نمونه‌های سرطان سینه گزارش گردید (۱۷-۱۴). همچنین در مطالعات جداگانه‌ای که توسط Torabizadeh, Joshi, Perrigou, Kadivar و همکارانشان صورت گرفت ارتباطی بین ویروس/پشتاین بار و سرطان سینه با روش ایمونوهیستوشیمی دیده نشد (۲۱-۱۸). در تحقیقات دیگری نیز نتایج منفی از ارتباط ویروس/پشتاین بار و سرطان سینه به دست آمد (۲۴-۲۲). مشابه با این مطالعات، در این تحقیق ارتباطی بین ویروس/پشتاین بار و سرطان سینه در استان فارس مشاهده نشد و هیچ نتیجه مثبتی از بیان آنتی‌ژن LMP1 ویروس/پشتاین بار در نمونه‌های سرطان سینه با روش ایمونوهیستوشیمی به دست نیامد که با سایر مطالعات انجام‌شده همخوانی دارد. این تشابه در یافته‌ها ممکن است به دلیل استفاده از روش یکسان ایمونوهیستوشیمی جهت ارزیابی ارتباط ویروس با سرطان سینه در این تحقیقات باشد.

برخلاف این تحقیق، در یک بررسی Xue و همکاران بیان ژن‌های ویروس/پشتاین بار را در نمونه‌های سرطان سینه با روش PCR مشاهده کردند (۲۵). در مطالعه‌ای Fina و همکاران ویروس/پشتاین بار را در برخی از تومورهای سینه تشخیص دادند (۲۶). در طی آزمایشی Labrecque و همکاران عنوان نمودند ویروس در سلول‌های اپیتلیال سرطان سینه بیان می‌شود (۲۷). همچنین در مطالعات مختلفی ارتباطی بین ویروس/پشتاین بار و سرطان سینه با روش PCR مشاهده شد که با این تحقیق همخوانی ندارد (۲۸-۲۲، ۵، ۷، ۲). علل اختلاف در یافته‌های به‌دست‌آمده از این تحقیق با سایر مطالعات صورت گرفته در زمینه ارتباط ویروس/پشتاین بار با سرطان سینه ممکن است به دلیل حساسیت‌های متفاوت روش‌های بکار رفته از جمله روش PCR در مقایسه با روش ایمونوهیستوشیمی باشد. تفاوت در انواع نمونه‌های مورد مطالعه (بافت‌های پارافینه یا تازه) و جمعیت‌های مختلف مورد بررسی (آسیایی، اروپایی، آمریکایی و غیره) نیز ممکن است در این تناقض دخالت داشته باشند.

گرچه روش PCR جهت تشخیص ژنوم ویروس روشی اختصاصی و حساس می‌باشد، اما مطالعات انجام‌گرفته بر پایه PCR نمی‌توانند ویروس را در سلول‌های توموری از لنفوسیت‌های اطراف متمایز نمایند و این یک محدودیت جهت مطالعه تومورهای سرطان سینه که دارای ارتشاحات لنفوسیتی است محسوب می‌گردد (۶). بعلاوه، مطالعات PCR برای یافتن ویروس

References

- Zekri AR, Bahnassy AA, Mohamed WS, El-Kassem FA, El-Khalidi SJ, Hafez MM, et al. Epstein-Barr virus and breast cancer: Epidemiological and Molecular study on Egyptian and Iraqi women. *J Egypt Natl Canc Inst* 2012; 24(3):123-31.
- Mohammadizadeh F, Zarean M, Abbasi M. Association of Epstein-Barr virus with invasive breast carcinoma and its impact on well-known clinicopathologic parameters in Iranian women. *Adv Biomed Res* 2014; 3(1):141.
- Bonnet M, Guinebretiere JM, Kremmer E, Grunewald V, Benhamou E, Contesso G, et al. Detection of Epstein-Barr Virus in Invasive Breast Cancers. *J Natl Cancer Inst* 1999; 91(16):1376-81.
- Ahmed RA, Yussif SM. Immunohistochemical detection of human cytomegalovirus, Epstein-Barr virus and human papillomavirus in invasive breast carcinoma in Egyptian women: A tissue microarray study. *JST* 2016; 6(2): 8-16.
- Khabaz MN. Association of Epstein-Barr virus infection and breast Carcinoma. *Arch Med Sci* 2013; 9(4):745-51.
- Glaser SL, Hsu JL, Gulley ML. Epstein-Barr Virus and Breast Cancer: State of the Evidence for Viral Carcinogenesis. *Cancer Epidemiol Biomarkers Prev* 2004; 13(5):688-97.
- Aboukassim T, Yasmeeen A, Akil N, Batist G, Moustafa AE. Incidence of Epstein-Barr virus in Syrian women with breast cancer: A tissue microarray study. *Hum Vaccin Immunother* 2015;11(4):951-5.
- Tabyaoui I, Serhier Z, Sahraoui S, Sayd S, Cadi R, Bennani OM, et al. Immunohistochemical expression of latent membrane protein 1 (LMP1) and p53 in nasopharyngeal carcinoma: Moroccan experience. *Afr Health Sci* 2013; 13(3):710-17.
- Arbach H, Viglasky V, Lefeu F, Guinebretiere JM, Ramirez V, Bride N, et al. Epstein-Barr Virus (EBV) Genome and Expression in Breast Cancer Tissue: Effect of EBV Infection of Breast Cancer Cells on Resistance to Paclitaxel (Taxol). *J Virol* 2006; 80(2):845-53.
- Mant C, Hodgson S, Hobday R, D'Arrigo C, Cason J. A viral aetiology for breast cancer: time to re-examine the postulate. *Intervirology* 2004;47(1):2-13.
- Lawson JS, Gunzburg WH, Whitaker NJ. Viruses and human breast cancer. *Future Microbiol* 2006; 1(1):33-51.
- Lespagnard L, Cochaux P, Larsimont D, Degeyter M, Velu T, Heimann R. Absence of Epstein-Barr virus in medullary carcinoma of the breast as demonstrated by immunophenotyping, in situ hybridization and polymerase chain reaction. *Am J Clin Pathol* 1995; 103(4):449-52.
- Chu JS, Chen CC, Chang KJ. In situ detection of Epstein-Barr virus in breast cancer. *Cancer Lett* 1998; 124(1):53-7.
- Luqmani YA, Shousha S. Presence of Epstein-Barr virus in breast carcinoma. *Int J Oncol* 1995; 6(4):899-903.
- Deshpande CG, Badve S, Kidwai N, Longnecker R. Lack of expression of the Epstein-Barr virus (EBV) gene products, EBERs, EBNA1, LMP1, and LMP2A, in breast cancer cells. *Lab Invest* 2002; 82(9):1193-9.
- Herrmann K, Niedobitek G. Lack of evidence for an association of Epstein-Barr virus infection with breast carcinoma. *Breast Cancer Res* 2003; 5(1):R13-R17.
- Murray PG, Lissauer D, Junying J, Davies G, Moore S, Bell A, et al. Reactivity with a monoclonal antibody to Epstein-Barr virus (EBV) nuclear antigen 1 defines a subset of aggressive breast cancers in the absence of the EBV genome. *Cancer Res* 2003; 63(9):2338-43.
- Perrigou JG, den Boon JA, Friedl A, Newton MA, Ahlquist P, Sugden B. Lack of Association between EBV and Breast Carcinoma. *Cancer Epidemiol Biomarkers Prev* 2005; 14(4):809-14.
- Joshi D, Buehring GC. Are viruses associated with human breast cancer? Scrutinizing the molecular evidence. *Breast Cancer Res Treat* 2012; 135(1):1-15.
- Torabizadeh Z, Nadji A, Naghshvar F, Nosrati A, Parsa M. Association between Epstein - Barr Virus (EBV) and Breast Cancer. *Res Mol Med* 2014; 2(4):24.
- Kadivar M, Monabati A, Joulaee A, Hosseini N. Epstein-Barr virus and breast cancer: Lack of evidence for an association in Iranian women. *Pathol Oncol Res* 2011; 17(3):489-92.
- McCall SA, Lichy JH, Bijwaard KE, Aguilera NS, Chu WS, Taubenberger JK. Epstein-Barr virus detection in ductal carcinoma of the breast. *J Natl Cancer Inst* 2001; 93(2):148-50.
- Chu PG, Chang KL, Chen YY, Chen WG, Weiss LM. No significant association of Epstein-Barr virus infection with invasive breast carcinoma. *Am J Pathol* 2001; 159(2):571-8.
- Cochet C, Martel-Renoir D, Grunewald V, Bosq J, Cochet G, Schwaab G, et al. Expression of the Epstein-Barr virus immediate early gene, BZLF1, in

- nasopharyngeal carcinoma tumor cells. *Virology* 1993; 197(1):358-65.
25. Xue SA, Lampert IA, Haldane JS, Bridger JE, Griffin BE. Epstein-Barr virus gene expression in human breast cancer: protagonist or passenger. *Br J Cancer* 2003; 89(1):113-19.
26. Fina F, Romain S, Ouafik L, Palmari J, Ayed FB, Benharkat S, et al. Frequency and genome load of Epstein-Barr virus in 509 breast cancers from different geographical areas. *Br J Cancer* 2001; 84(6):783-90.
27. Labrecque LG, Barnes DM, Fentiman IS, Griffin BE. Epstein Barr virus in epithelial cell tumors: a breast carcinoma study. *Cancer Res* 1995; 55(1):39-45.
28. Marrao G, Habib M, Paiva A, Bicout D, Fallecker C, Franco S, et al. Epstein-Barr virus infection and clinical outcome in breast cancer patients correlate with immune cell TNF- α /IFN- γ response. *BMC Cancer* 2014; 14(3):665.
29. Khan G, Philip PS, Ashari M. Is Epstein-Barr virus associated with aggressive forms of breast cancer. *Br J Cancer* 2011; 104(8):1362-3.
30. Lorenzetti MA, Matteo ED, Gass H, Vazquez PM, Lara J, Gonzalez P, et al. Characterization of Epstein Barr Virus Latency Pattern in Argentine Breast Carcinoma. *PLoS One* 2010; 5(10):e13603.
31. Huo Q, Zhang N, Yang Q. Epstein-Barr Virus Infection and Sporadic Breast Cancer Risk: A Meta-Analysis. *PLoS One* 2012; 7(2):e31656.
32. Richardson AK, Currie MJ, Robinson BA, Morrin H, Phung Y, Pearson JF, et al. Cytomegalovirus and Epstein-Barr Virus in Breast Cancer. *PLoS One* 2015; 10(2):e0118989.